Aus der psychiatrischen Universitätsklinik (Prof. Dr. *J. E. Staehelin*)
Aus dem pathologisch-anatomischen Institut der Universität Basel
(Vorsteher: Prof. Dr. *A. Werthemann*)
(Arbeit unter Leitung von P.-D. Dr. *S. Scheidegger*)

Urämisch-arteriosklerotische Psychose und Trauma

Beobachtung eines Falles

Mit 3 Abbildungen

Inaugural-Dissertation
zur Erlangung der Doktorwürde
der medizinischen Fakultät der Universität
BASEL

vorgelegt von
WALTER KELLER
aus Basel

1944
Druck von Benno Schwabe & Co.
Basel

Von der medizinischen Fakultät Basel genehmigt auf Antrag von den Professoren Dr. *A. Werthemann* und Dr. *J. E. Staehelin*

Tag der Promotion: 3. März 1944

R. UNIV.
BIBLIOTHEEK
LEIDEN

Die Unterscheidung von endogener und exogener Psychose hat sich allgemein durchgesetzt. Die Schwierigkeit dieser Trennung liegt dort, wo eine Verbindung von endogenen und exogenen pathologischen Erscheinungen im Krankheitsbilde zutage tritt. Es ist meist anzunehmen, daß eine Verbindung dieser beiden Faktoren viel häufiger in dem pathologischen Vorgang wirksam sein wird, als man sie nachweisen kann. Der endogenen, individuellen Veranlagung wird für manche Psychose mit exogenem Krankheitsfaktor ein bedeutender Einfluß zuzusprechen sein, nicht nur für die Entstehung, sondern auch für die Gestaltung des Symptomenbildes. Durch das Hinzutreten endogener, unbekannter Faktoren zu den exogenen Reaktionen werden die symptomatologischen Verhältnisse und der Krankheitsverlauf enorm vielgestaltig. So ist es verständlich, daß im Verlauf exogener Psychosen Zustandsbilder vom Typus endogener Erkrankung entstehen, weil die exogene Natur des Krankheitsprozesses allein aus den psychopathologischen Erscheinungen nicht zu erkennen ist.

Auch die in der Literatur festgelegten Beobachtungen beruhen meist auf einer Verbindung endogener und exogener Krankheitsfaktoren. Läßt sich eine solche Kombination erkennen, so ist oft der endogene Faktor längst vor Beginn der Psychose erkennbar, die exogenen Symptome jedoch erst mit dem Einsetzen der Gehirnschädigung. Diese Erfahrung berechtigt dazu einen Unterschied zu machen zwischen endogenen und exogenen Krankheitsfaktoren. In ihrer Verbindung miteinander liegt sicher eine der Ursachen der überaus großen Variationsbreite vieler Psychosen. Die Schwierigkeit in der Abschätzung des endogenen und exogenen Faktors ist besonders bei Psychosen infolge akuten Infektionskrankheiten, internen Krankheiten und bei Intoxikationen zu finden.

Auch der nachfolgend geschilderte Krankheitsverlauf einer exogenen Psychose ist eigentlich nur verständlich, wenn man in Berücksichtigung zieht, daß zum Ausbruch der Psychose neben der exogenen Faktoren noch eine endogene psychische Veranlagung mitbestimmend ist.

Anamnese: H. O., 51 Jahre alter Mann.

Die *Familienanamnese* weist nichts Besonderes auf. Der Vater starb an den Folgen eines Unfalls.

Was die *persönliche Anamnese* anbelangt, wird H. als ein ruhiger und pflichtbewußter Mensch geschildert. Er war 27 Jahre verheiratet. Der Ehe entsprossen zwei Kinder, die heute beide eine gute Stellung einnehmen. H. war bis 13 Jahre vor dem Tode noch als Chauffeur tätig. Nach der Entlassung aus dieser Stellung arbeitete er in verschiedenen Stellungen, bald in Waschanstalten oder im Straßenbau, bald wiederum als Chauffeur. Zeitweise war er arbeitslos. Drei Jahre vor seinem Ableben wurde er von einer Transportfirma als Hilfsarbeiter eingestellt. Seine Frau, die ihn seit 30 Jahren kannte, schilderte ihn als einen verträglichen und soliden Mann. Er hatte sich früher eifrig in verschiedenen Vereinen betätigt; so stand er bis vor 4 Jahren einer Athletengruppe vor, dann auch einem Radfahrerbund und einer Chauffeurgewerkschaft. In den letzten Jahren jedoch hatte er sich mehr und mehr von dem Vereinsleben zurückgezogen, weil er sich angeblich nicht mehr so jung fühlte, auch infolge seiner durchgemachten Erkrankungen. 9 Jahre vor dem Ableben litt er ca. vier Monate lang an einer Pleuritis; vor 7 Jahren wurde er in der medizinischen Universitätsklinik (Prof. Dr. R. Staehelin †) behandelt wegen eines Ulcus duodeni. In den letzten Jahren klagte H. oft über Gichtanfälle in den beiden Großzehen. Beschwerden über Kopfweh, Schwindelanfälle. Gedächtnisstörungen sollen nach seinen Angaben nie vorhanden gewesen sein.

Vier Monate vor dem Ableben war H. mit einem Arbeiter in einem Eisenbahnwagen mit Umladen von Waren beschäftigt. Infolge eines Zusammenstoßes beim Manövrieren erlitt er eine Schädelverletzung. In der chirurgischen Universitätsklinik (Prof. Dr. K. Henschen) wurde eine Hämatombildung in der rechten Parietalgegend gefunden, zudem wurde eine Schädigung des Zentralnervensystems angenommen, die als Commotio cerebri gedeutet wurde. Urin- und Blutbefund waren ohne pathologische Ergebnisse.

Der 40 Minuten nach dem Unfall herbeigerufene Arzt stellte bei H. einen Zustand von Somnolenz fest. Der Verletzte reagierte kaum auf Anrufe und Reize, nur auf Druck in der rechten Parietalgegend. Es bestand ein mehrere Stunden lang dauernder Verwirrungszustand, indem H. schrie und tobte. Im Spital stellte sich nach zwei Tagen eine retrograde Amnesie vom Unfall bis zum Erwachen ein. Mit der Zeit fühlte er sich wieder wohler, nur Kopfschmerzen in der Stirngegend plagten ihn dauernd, besonders nachts. Nach wenigen Wochen wurde er aus der Klinik entlassen. Auch zu Hause ließen die Kopfschmerzen noch nicht nach, und H. gab an, vergeßlicher geworden zu sein. Wegen diesen Beschwerden suchte er bald darauf seinen Hausarzt auf. Dieser konnte eine Verlangsamung der Pupillenreflexe und ein unsicheres Rombergsches Phänomen feststellen. Die ophthalmologischen Untersuchungen ergaben Gefäßveränderungen im Sinne einer beginnenden Gefäßsklerose. Die kreisärztliche Nachuntersuchung der Unfallversicherung stellte während dieser Zeit einen stuporösen Zustand fest, sowie starke Abschwächung des Bauchdeckenreflexes und Aufhebung des Kremasterreflexes. Der linke Achillessehnenreflex fehlte, pathologische Reflexe waren keine vorhanden.

Elf Wochen vor dem Tode wurde er nach einer psychiatrischen Untersuchung noch mindestens für 1 bis 2 Monate als völlig arbeitsunfähig erklärt. Während der Untersuchung klagte H. über starke Kopfschmerzen, besonders hinter dem linken Auge. Unter diesen Beschwerden litt er auch

in der Nacht, so daß er oft, meist um 3 Uhr, nicht mehr schlafen konnte. Eine gewisse Vergeßlichkeit war ihm selbst bewußt geworden. Ab und zu kam es — nur bei ärztlichen Untersuchungen, nie zu Hause — zu wenigen Minuten dauernden stupurösen Zuständen, in welchen H. sich fast stumm verhielt, sich die Augen rieb, und erstaunt herumblickte. H. äußerte selbst einmal, daß er glaube, nicht ganz normal zu sein und ein leichtes „Eckeli" habe. Er wußte aber nicht genau, worin sich das äußere. Fragen, die sich auf den Unfall oder Aufenthalt im Spital bezogen, wurden stets mit Stirnrunzeln und Sprachlosigkeit aufgenommen. Diese Symptome, die nach dem Unfall eintraten, erweckten den Verdacht, daß sich eine hysterisch-hypochondrische Versicherungsneurose bilde. Es mußte aber berücksichtigt werden, daß H., von pyknischer Konstitution, schon vor dem Unfall eine leichte Fettsucht von femininem Typus aufwies, an einer Hypertonie mit Herzvergrößerung litt und für Gehirnarteriosklerotische und urämische Störungen disponiert war, so daß der in der chirurgischen Klinik beobachtete mehrstündige Verwirrungszustand nicht bloß auf die relativ geringe Gehirnerschütterung beim Unfall zurückgeführt werden konnte.

2½ Wochen vor dem Exitus letalis unternahmen die beiden Ehegatten einen gemeinsamen Spaziergang. H. konnte sich aber kaum vorwärtsbewegen. Die Kopfschmerzen wurden mit der Zeit immer unerträglicher und H. fühlte sich müde. Der Ehefrau fiel seine merkwürdige Ruhe auf. Er mußte sich bald ins Bett legen. Am andern Morgen war er somnolent. Fragen schien er nicht zu verstehen, auf Anruf reagierte er kaum. Es kam auch zu Erbrechen. In diesem Krankheitszustande wurde er zwei Wochen vor dem Tode in die medizinische Klinik eingewiesen.

Hier waren die somnolenten Zustände, unterbrochen von deliriösen Phasen, besonders stark entwickelt. H. zeigte ein deutliches psychoorganisches Zustandsbild mit Bewußtseinstrübungen, örtlicher Desorientiertheit, mit verlangsamter Auffassung, mit Sprachstörungen und Verkennungen, so daß differentialdiagnostisch neben einem schweren hysterischen Dämmerzustand an eine progressive Paralyse, an einen raumbeengenden Prozeß durch einen Tumor oder durch Hämatome gedacht wurde.

Kurze Zeit nach der Einlieferung in die medizinische Klinik, reagierte H. nur auf wiederholte Aufforderungen. Er klagte über Kopfweh und Müdigkeit. Abends erhob er sich im Bett und wurde unruhig. Er wollte sich auf eine im Krankenzimmer befindliche Bank niedersetzen, um von ihr wie „eine Katze" herunterspringen. Die Nacht verbrachte er ruhig, am Tag schlief er meist, ab und zu sprach er wirres Zeug. Gegen Abend machte sich dann eine stärkere Unruhe bemerkbar. In der darauffolgenden Nacht stieg er zweimal aus dem Bett, öffnete die Schranktüre, um die „Polizei" einzulassen. Am Tag wiederum schlief er die ganze Zeit. Die Nahrungsaufnahme war sehr erschwert. Abends und in der Nacht wurden die ängstlichen Erregungszustände jeweils stärker. H. glaubte sich verfolgt, er gab an, man wolle ihn ermorden. Jedes Geräusch, das er wahrnahm, bezog er auf sich. In einer Nacht bedrohte er mit einem Stuhl die Krankenschwester, die sich nur mit knapper Not retten konnte. Er tobte heftig längere Zeit an der Türe. Kurz nach diesem Auftritt stürzte er sich aus ca. 6—7 m Höhe aus dem Fenster. Durch diesen Sturz zog er sich eine beidseitige Radiusfraktur, eine Rippenfraktur und eine Fraktur des 4. und 5. Lendenwirbels zu. Die sofort vorgenommene Laparatomie in der chirurgischen Klinik ergab: Multiple intraabdominale Serosaeinrisse und einen Riß des Omentum majus. Der postoperative Verlauf war komplikationslos. Nach der Entlassung aus der chirurgischen Klinik wurde er in die psychiatrische Klinik (Prof. J. E. Staehelin) verlegt.

H. wurde im benommenen Zustand auf einer Bahre eingeliefert. Mit geschlossenen Augen lag er da. Auf Ansprechen reagierte er nur mit einem unverständlichen Gemurmel, um sofort wieder in seinen dösigen Zustand zu versinken. Trotz den Verletzungen war er motorisch sehr erregt. Er versuchte den Gipsverband zu entfernen. Die körperliche Untersuchung am Einweisungstag ergab: Die Pupillen waren mittelweit und reagierten prompt auf Licht und Konvergenz. Die Patellarreflexe ließen sich beidseits gut auslösen. Pathologische Reflexe fehlten. Die Atmung war tief, regelmäßig und ruhig. Der Puls war deutlich gespannt, jedoch regelmäßig, seine Frequenz leicht erhöht. Die Herzuntersuchung stellte leise Herztöne fest, ohne sicher nachzuweisende Geräusche; der zweite Aortenton war deutlich akzentuiert, das Herz 1 bis 2 Querfinger nach links verbreitert.

In der Nacht schlief H. ruhig, nachdem man ihn mit Medinal beruhigen konnte. Beim Erwachen am folgenden Tag zeigte er sich immer wieder völlig verwirrt. Er setzte sich an den Bettrand, staunte vor sich hin und erklärte dem Pfleger, daß er an einer „Beerdigung" teilnehmen müsse. Seine Angehörigen erkannte er nicht mehr deutlich.

Bei der erneuten körperlichen Untersuchung fiel die mäßige Nackensteifigkeit auf. Das Gesicht war auffallend blaß, zeigte starre Züge, ab und zu stellten sich kleine, unwillkürliche Bewegungen ein, die als Zuckungen imponierten. Die trockene und gelb verfärbte Zunge konnte ohne Schwierigkeit hervorgestreckt werden. Es wurde eine starke Steigerung des Patellarreflexes und beidseits ein positiver Gordonscher Reflex festgestellt. Blutdruck 140/100; die Prüfung der Herzaktion ergab eine mittlere Frequenz, mittellaute Töne, keine Geräusche und ein akzentuierter zweiter Aortenton. In der zweitletzten Nacht war H. dermaßen unruhig, daß er aus dem Bett fiel, und er mit einem Tuch über der Brust leicht an das Bett fixiert werden mußte. Sein Sprechen war äußerst unklar und unverständlich. Zur Beruhigung erhielt H. wiederum Medinal. Bis zu den frühen Morgenstunden verhielt er sich dann still, bis er nochmals aus dem Bett fiel und in der Gegend der linken Augenbraue eine kleine Riß-Quetschwunde sich zuzog. Im Verlauf des Tages wurde H. zusehends somnolenter. Zu den Mahlzeiten war er jedoch noch weckbar und er nahm die Nahrung ein ohne sich dagegen zu wehren.

Die letzte Nacht verbrachte er mit Medinal ruhig zu. Am Tag war H. nie mehr vollständig weckbar. Die Nahrungsaufnahme wurde unmöglich. Mit Müh und Not nahm er noch etwas Flüssigkeit zu sich. Am Abend hatte er zum erstenmal 38 Fieber. Im Urin fanden sich Eiweiß und einzelne hyaline Zylinder, mäßig viele Leukozyten und Erythrozyten. Die Blutsenkung war sehr stark erhöht (70 mm nach einer Stunde), daneben bestand eine Steigerung des Reststickstoffgehaltes im Blut auf 153,2 mg%. Die Takatareaktion im Serum war zweifelhaft. Der Bilirubinbefund im Serum war negativ. Die Wassermannsche Reaktion fiel negativ aus. Diese Befunde gestatteten das Krankheitsbild aufzufassen als urämische Psychose, eventuell verbunden mit gehirnarteriosklerotischen Störungen.

Am letzten Tag lag H. dauernd in tiefem Koma. Die Nahrungsaufnahme wurde unmöglich. Der Exitus letalis erfolgte um 13.18 Uhr.

Bei der 3¼ Stunden nach dem Tode vorgenommenen Autopsie S. N. 345/43, Obduzent: Scheidegger, ergab sich (Protokoll auszugsweise): Leiche eines mittelgroßen Mannes, leicht entwickelte Totenstarre, äußerst spärliche, hellgraurote Leichenflecken. Haut blaß, trocken, keine wassersüchtigen Anschwellungen. Vom Nabel zum Proc. xyphoides 14 cm lange Operationsnarbe.

Bauchsitus: Netz im Gebiet der Operationsnaht stark mit der Bauchwand verwachsen, Darmschlingen kontrahiert, Harnblase mäßig gefüllt. Mesenterium stark fetthaltig, zeigt feine Blutungen.

Brustsitus: Lungen sinken nicht zurück, sie berühren sich in der Medianlinie. Beide Lungen ausgedehnt verwachsen, nur scharf frei zu präparieren.

Herzbeutel mäßig fetthaltig. Im Innern des Herzbeutels klare, hellgelbe Flüssigkeit.

Herz größer wie die Faust der Leiche, rechts weit. Pulmonal- und Aortenklappen zart. Trikuspidalis zart, die Sehnenfäden schlank. Mitralis nur wenig bindegewebig verdickt, Sehnenfäden schlank.

Kranzgefäße mittelweit, an wenigen Orten gelblich gefleckt. Aorta ascendens weit, gut elastisch. Weite: 72 mm oberhalb der Klappen, im Brustteil 50 mm, im Lendenteil 38 mm. Aorta zeigt nur wenige weißliche Intimapolster, hauptsächlich im Bereich der abgehenden Gefäße. Myokard wenig durchblutet, die linke Kammerwand mißt 22 bis 25 mm.

Linke Lunge zeigt Verwachsungen der Lappen untereinander. Gewebe lufthaltig. Saftgehalt vermehrt. Paravertebral starke Vermehrung des Blutgehaltes. Bronchien gerötet, enthalten Schaum. Lungengefäße zart. Hiluslymphknoten verschwielt, von schwarzem Pigment durchsetzt.

Rechte Lunge: Starke Verwachsungen der Lappen untereinander. Pleura bindegewebig verdickt. Oberlappen: In der Spitze schwärzlich pigmentiertes schwieliges Gewebe. Ober- und Mittellappen hellbräunlichrot, lufthaltig. Paravertebral Vermehrung des Blutes und Saftgehaltes. Lungengefäße zart. Bronchien Rötung der Mucosa, Bifurkationslymphdrüsen zeigen harte körnige, reiskorngroße Einlagerungen.

Schilddrüse: Symmetrisch, kragenförmig. Gewebe bräunlich gelb. Vereinzelte quellende Knoten im Gewebe.

Milz: Klein, weich, hellrot.

Leber: Ueber mittelgroß, weich. Läppchenbau auf Schnitt regelmäßig und gut erkennbar. Leberparenchym gelblichbraun, einzelne Teile stärker gelb gefärbt.

Perirenales Fettgewebe stark entwickelt.

Linke Niere: Faserkapsel gut lösbar. Die Nierenoberfläche etwas grob und feinhöckerig, gelblich, das Nierenparenchym auf Schnitt blaß, graugelblich, die Rinde nur wenig durchblutet.

Rechte Niere: Knapp mittelgroß, von der Faserkapsel gut zu lösen. Oberfläche zeigt feine, seltener etwas gröbere Granulationen. Nierenparenchym gelbbraun, trüb, Rinde schmal, mit bloßem Auge kann man im Nierenparenchym deutlich klaffende Gefäße erkennen. Nierenbecken eng.

Nebennieren zeigen stark gelb gefärbte Rinde. Marklager blaß. Harnblase mittelweit. Prostata mittelgroß, feucht mit einzelnen Knoten in Umgebung der Urethra.

Mucosa des Kolon gallig imbibiert mit feinen Blutungen. Im Dünndarm Inhaltmassen flüssig, gallig gefärbt, teilweise etwas schleimig, an mehreren Orten haftet der Schleim der Mucosa fest an und ist leicht blutig durchsetzt.

Schädelknochen und Dura fest miteinander verwachsen. Beim Abziehen der Dura weder an Basis noch an Konvexität eine Knochenverletzung festzustellen. Es fehlen auch Blutungen.

Das *Gehirn* zeigt blasse Hirnhäute. Zarte, basale leicht geschlängelte Gefäße. Gehirnmasse leicht gequollen, feucht und blaß. Auch bei genauer Betrachtung sind an der Hirnrinde nirgends Verletzungen festzustellen.

Das 1260 g schwere Gehirn wird nach vorheriger Formolhärtung in Scheiben zerlegt. Es sind keine Verletzungen oder Unregelmäßigkeiten der Gehirnrinde nachzuweisen. Die Windungen des Frontalhirns schmal, die beiden Fasciculi optici schmal. Der vierte Ventrikel mittelweit, Ependym zart, Pons schmal. Ammonshornformation gut erkennbar. Nucleus niger deutlich pigmentiert. Kleinhirnrinde breit. Nucleus dentatus stark pigmentiert. Hirnkammern mittelweit. Ependym zart. Großhirnrinde breit, vor allem in der motorischen Region und auch im Gebiet des Okzipitalhirns. Stammganglienkerne ohne Erweichungsherde und ohne wesentliche Zystenbildungen.

Der *Sektionsbefund* war derartig, daß keine makroskopischen erkennbaren, groben Veränderungen an den Organen, mit Ausnahme einer Nierenschrumpfung, zu erheben waren. Auch die Gehirnsektion war ohne herdförmigen Befund. Nur eine eingehende histologische Untersuchung vermochte hier zur weitern Klärung der Todesursache beizutragen.

Histologische Untersuchung: Nieren: Mehrfach narbig umgeänderte Glomerula mit Verfettungen der feinen Nierengefäße, vor allem auch des Vas afferens. Die Glomerulusschlingen zeigen teilweise Degenerationen, Verquellungen und Lipoideinlagerungen. Die größeren Nierengefäße zeigen vorwiegend Veränderungen vom Typus der Hyalinose, ohne daß sich aber hier starke Umänderungen mit Fettablagerungen feststellen lassen. Spezialfärbungen der Nieren zeigen neben Schrumpfungsherden und entzündlichen Infiltraten in der Rinde, teilweise Zylinderbildungen. Teils liegt eine Ueberhöhung und Desquamation der Epithelien vor.

Es liegt hier eine Erkrankung der Nieren vor, überwiegend degenerativer Art mit Gefäßumänderungen und mit Untergängen von Glomerula. Damit in Zusammenhang stehend finden sich reaktive Entzündungen in der Rinde. Die degenerativen Veränderungen sind nicht nur an den Gefäßen festzustellen, auch die Epithelien scheinen umgeändert und lassen Ueberhöhungen und Sprossungen erkennen.

Myokard (größere Uebersichtsschnitte): Braune Atrophie, geringe Fettdurchwachsung. Hie und da auch kleine Schwielenbildungen. Eine wesentliche degenerative Verfettung des Myokards fehlt. Keine entzündliche Reaktionen. Um die Gefäße und um einzelne Nervenäste herum finden sich wenig Rundzellen.

Paraffinpräparate: Zeigen hie und da atypische Kernbildungen, keine sehr ausgesprochenen Faseruntergänge. In der linken Kammerwand und in der Kammerscheidewand mehrfach feine schwielige Umänderungen feststellbar.

Koronararterie (Ramus circumflexus): Sklerose mit Intimapolsterbildung und Verengerung des Lumens. Entzündliche Erscheinungen nicht vorhanden, häufig umschriebene Verquellungen der Gefäßwand.

Leber: Geringgradige, feintropfige Verfettung um die Zentralvene. Leichte frische Stauung. Kupffersche Sternzellen fleckweise leicht verfettet.

Milz: Gut erkennbare Malphighische Körperchen. Trabekelsystem und Kapsel zart. Das Gewebe mäßig durchblutet. Leichte Hyalinose der Gefäße.

Lunge: Leichtes umschriebenes Emphysem, daneben auch Stauung und kleine Atelektaseherde. Mehrfach kleine umschriebene Blutungen. An andern Stellen leichtes Oedem.

Schilddrüse: Ein kleinfollikulär gebautes Gewebe mit multiplen etwas hyalin-sklerotischen Bezirken. Die Epithelien, die die Bläschen auskleiden,

sind niedrig, oft endothelartig, teilweise kubisch, nur selten zylindrisch. Das Kolloid ist eingedickt, eosinophil.

Hypophyse: Größere Zyste im Mittellappen. In der Adenohypophyse, vor allem in den Randabschnitten, reichlich Eosinophile Zellen vorhanden. Haupt- und Basophile Elemente ungefähr gleich häufig.

Gehirnuntersuchung: Das Gehirn wurde vorerst in Formalin gehärtet. Wie im Sektionsprotokoll schon erwähnt, waren keine narbigen Umänderungen der Hirnrinde, des Schädels, der Galea festzustellen, auch keine Blutungen oder Blutpigmentablagerungen. Eine Contusio cerebri konnte auf Grund des Fehlens grober Hirnveränderungen ausgeschlossen werden.

Gefäßdarstellung: An den Gefäßen kann in den Uebersichtspräparaten eine leichte Sklerosierung festgestellt werden, grobe histologische Veränderungen fehlen hier. Um die Blutverteilung in den verschiedenen Gefäß-Gebieten zur Darstellung zu bringen, wurde das histologische Verfahren von Pickworth angewandt. Es finden sich in den mikroskopischen Präparaten Umänderungen, aus denen geschlossen werden kann, wie große Gebiete schlecht, andere stark und wieder andere Bezirke gar nicht durchblutet sind. Es scheint, daß vor allem in den größeren Gefäßen des Großhirn- und Kleinhirn-Markes die Blutzirkulation gestört ist. Gewisse Gebiete im Gehirn zeigen auch feine Blutaustritte aus den Gefäßen, so vor allem das Gebiet des Gehirnstammes des Nucleus niger und des Hypothalamus. Auch die Cortex des Großhirns, so besonders das Okzipitalhirn, wie auch die motorische Region zeigen Störungen in der Durchblutung, indem die Rindenschichten teilweise fast blutleer erscheinen, die tieferen Partien der Cortex sind stellenweise stark durchblutet, daneben wiederum blutfrei.

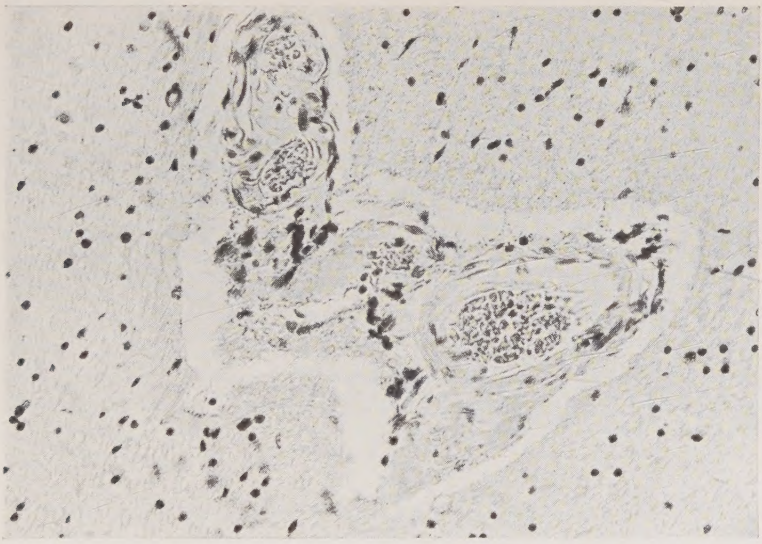

Abb. 1. Urämie. Gehirngefäße mit starker Auflockerung der gefäßnahen Bezirke und ödematöser Durchtränkung des Gewebes. Hyalinose der Wandschichten.

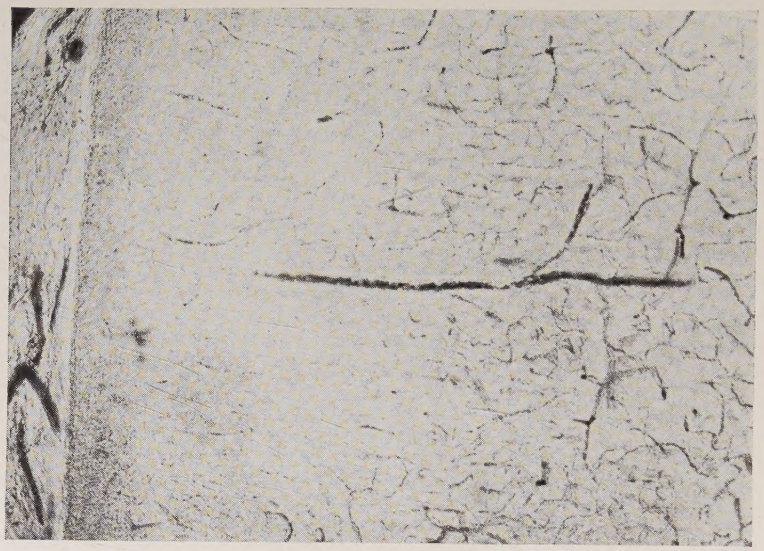

Abb. 2. Ungleichförmige Durchblutung des Gehirns mit umschriebenen anämischen Bezirken.

Abb. 3. Umschriebene Anämie, vor allem der äußersten Rindenschichten mit unvollständiger Durchblutung, vor allem der äußersten Lagen.

In den *Nißl-Präparaten* sind keine schweren zelligen Veränderungen festzustellen. Die Gliaelemente und die Ganglienzellen färben sich überall gleichmäßig an. Vereinzelt kommt es zu einer etwas stärkeren Quellung einzelner Ganglienzellgruppen. Man kann fleckweise die Tigroidsubstanz in den Ganglienzellen nicht sehr gut nachweisen. Es bestehen gewisse Degenerationen von Ganglienzellen, deren Entstehung am ehesten durch Zirkulationsstörungen bedingt wurde. Abbaureaktionen mit gliösen Wucherungen liegen an keiner Stelle vor. Im Ammonshorn ist der Aufbau des Sommerschen Sektors gut erkennbar. Die ganze Formation ist gleichmäßig konfiguriert und ohne zellige Ausfälle.

In den *Markscheidenpräparaten* erweist sich das Gewebe als gleichmäßig intakt ohne jegliche Ausfallerscheinungen. Es sind auch keine Markscheidendegenerationen vorhanden. Speziell sind auch in den leicht vulnerablen Gebieten keine stärkeren zelligen Ausfälle erkennbar.

In den *Fettpräparaten* sind in der Großhirnrinde leichte Verfettungen von Gliazellen, seltener auch von Ganglienzellen vorhanden. Schwerere Verfettungen, die auch die lipophoben Elemente ergreifen würden, bestehen nicht. Es sind namentlich Lipoide in den lipophilen Ganglienzellen eingelagert. Die Gefäße, vor allem die Kapillaren, zeigen vereinzelt feine Lipoideinlagerungen in den Endothelien. Es sind vorwiegend feinere Gefäße der Großhirnrinde befallen. Die größeren Aeste des Stammhirns zeigen gewisse Sklerosierungen mit Verfettungen der Wand. Doch liegt kein schwerer Degenerations-Prozeß vor. Es sind auch im Bereich dieser umschriebenen Gefäßsklerosierungen keine perivaskulären Lichtungen oder Erweichungen im Gewebe auffindbar. Die Gefäße zeigen allgemein betrachtet eine starke Blutfülle. Das ganze Gehirn ist stark durchblutet und zwar weisen die größeren und feineren Gefäßäste eine ausgesprochene Hyperämie auf.

Zusammenfassung des histologischen Befundes

Die *Nieren* zeigten narbig umgeänderte Glomerula, hyalinotische Veränderungen der größeren Gefäße, auch Verfettungen der feinen Nierengefäße, vereinzelte Schrumpfungsherde und entzündliche Infiltrate. Im *Myokard* lag eine braune Atrophie vor mit vereinzelten Schwielenbildungen und geringe Fettdurchwachsung. Im *Zentralnervensystem* waren an den Gefäßen leichte Sklerosierungen vorhanden. Auch kam es zu Blutaustritten aus einzelnen Gefäßen, vor allem im Gebiet des Nucleus niger und Hypothalamus, die Großhirnrinde ließ eine leichte Verfettung von Gliazellen erkennen und geringe Lipoideinlagerung in den Kapillarendothelien. Bei der Darstellung der Durchblutung waren zum Teil starke Störungen in der Blutversorgung der Rinde und auch des Marklagers vorhanden, vor allem an den Stellen mit ausgesprochener Gefäßhyalinose.

Die pathologisch-anatomische Diagnose lautet:

Umschriebene Arteriosklerose der basalen Hirngefäße und Hyalinose der intrazerebralen Gefäße mit Zirkulationsstörungen und umschriebenen Blutaustritten. Arteriolo- und leichtere Arterio-

sklerose der Nieren mit interstitieller Entzündung und leichter Schrumpfung. Oedem des Nierenparenchyms. *Urämie:* Urämisch bedingte Hirnschwellung. Urämische, schleimige Gastritis und Kolitis. Leichte linksseitige hypertonische Herzhypertrophie. Dilatation des rechten Herzens. Feine Schwielenbildung des Myokardes. Leichtes terminales Lungenödem. Fast totale Obliteration beider Pleurahöhlen. Blutung der linksseitigen Pleura costalis. Vereinzelte Kropfknoten der nicht vergrößerten Schilddrüse. Traumatisch bedingte Blutungen im Gekröse, Blutungen der beiden Nebennieren. Zeichen kürzlich vorgenommener Laparotomie. Fraktur beider Radii im distalen Bereich.

Allein auf Grund der psychischen Symptomatologie, ohne Berücksichtigung des Krankheitsverlaufes, ist es meist nicht möglich, urämische von traumatischen Schädigungen des Gehirns zu unterscheiden, weil beide dieselben psychischen Symptome erzeugen können, die namentlich in einer Veränderung des Bewußtseins, des Gedächtnisses, der Orientierung und Intelligenz bestehen. In unserem Fall dürfte im Hinblick auf das geringe Kopftrauma und besonders auf die Entwicklung der Krankheit, welche mit derjenigen einer traumatischen Psychose nicht übereinstimmt mit Sicherheit angenommen werden, daß zwischen dem Kopftrauma und der an dieses sich anschließende Krankheitsphase keine Kausalbeziehung bestehen konnte.

Die starken Kopfschmerzen, die öfters auffallenden, zunächst hysteriform anmutenden Bewußtseinsveränderungen, das neurastheniforme Zustandsbild waren eben schon der Ausdruck einer schon vor dem Unfall bestehenden allgemeinen Arteriosklerose, namentlich der Hirn-, Koronar- und Nierengefäße. Aber erst als die Niereninsuffizienz sich immer in stärkerem Maße entwickelte, freilich in einer relativ kurzen Zeit, konnten auch die zunächst auf eine hysterische Versicherungsneurose verdächtigen Symptome ebenfalls auf eine organische Grundlage bezogen werden. Die zunehmende Somnolenz mit Erbrechen, die Neigung zu ängstlichen Delirien mit Verkennungen und Verfolgungsideen ist charakteristisch für urämische Psychosen.

Was bei der Urämie die pathologisch-anatomischen Veränderungen anbelangt, werden in der Pons, im Cerebellum diffuse Zellveränderungen in Form einer Tigrolyse, Schwellung und Kernrandstellung, Vakuolisation und Verwaschenheit der Zellen beschrieben. *Fünfgeld* beschreibt vorwiegend akute Ganglienzellveränderungen und Schrumpfungsprozesse bis zur völligen Zellauflösung, jedoch selten die „schwere Zellerkrankung" Nißls. *Nißl* selbst beobachtete in typischer Weise im ganzen Zentralorgan die oben angeführten verschiedenartigen Zellerkrankungen.

Es bestanden Verfettungsprozesse ähnlich denen bei chronischem Morphinismus, Alkoholismus, Anämie. — Besonders im Ammonshorn wurden solche Prozesse festgestellt. Nach *Scholz* hängen sie weniger mit der Urämie zusammen als mit dem chronischen Hirnprozeß und der durch ihn bedingten chronischen Schädigungen des Gehirns.

Die Glia, namentlich die plasmatische, zeigt gewöhnlich lebhafte Wucherungserscheinungen, so kommt es oft zu einer ausgesprochenen Trabantzellvermehrung und besonders zur Entstehung perivaskulärer, meist hier sehr locker gebauter Gliaherdchen im Hemisphärenmark im Anschluß an zirkumskripte Ausfälle.

Die Zentralgefäße dieser Herde zeigen eine Wucherung, aber auch oft eine Degeneration ihrer Wandzellen. Bestehen Zirkulationsstörungen, so kann in Verbindung mit den Gliaherden auch hier eine echte Hirnpurpura entstehen (*Spielmeyer*). Bei der starken Hypertonie im Urämikergehirn finden sich sehr oft mehr oder weniger ausgedehnte Blutungen. Nach *Weimann* wurde das Spielmeyersche Gliastrauchwerk der Kleinhirnrinde und die typischen Ausfälle im Sommerschen Sektor des Ammonshorns nach urämischen Krämpfen noch nicht beobachtet. Doch ist ihr Auftreten nach urämischen Krämpfen ebenso wie nach epileptischen Zuständen anderer Genese zu erwarten.

Spielmeyer betont, daß herdförmige Ausfälle, besonders in Rinde und Ammonshorn, zurückzuführen seien auf den bestehenden Nierenprozeß mit einer kombinierten Arteriosklerose der Hirngefäße oder auf zirkulatorische Störungen, bedingt durch urämische Krämpfe.

Schröder beobachtete in einem Fall von Urämie Verödungen, Nekrosen, Erweichungen und Blutungen in der Rinde. Die Genese scheint für diese Beobachtung noch unklar. *Monakow* hat schwere Plexusveränderungen bei der Urämie beschrieben. Darauf führte der Autor den Ausbruch des urämischen Komas zurück, bedingt durch das plötzliche Versagen der Plexusfunktion. Eine Begründung, die durch neue Untersuchungen wenig wahrscheinlich scheint.

Was die Gefäßveränderung anbetrifft, so ist es für die Urämie charakteristisch, daß sich sogenannte sklerotische, vor allem aber hyalinotische Prozesse an den Hirngefäßen vorfinden. Das Beobachtungsmaterial läßt beweisen, daß gerade bei den Menschen zwischen 50 und 60 Jahren solche Gefäßveränderungen auftreten, namentlich dann, wenn eine hochansteigende und rasch einsetzende Hypertonie festgestellt werden kann. Weiter hat das in der Literatur angegebene Beobachtungsgut ergeben, daß sich meist eine Arterio-

sklerose an den Basalgefäßen des Gehirns und eine Hyalinose an den Kortikalgefäßen vorfinden.

Experimentell ließ sich beweisen, daß ein noch so hoher Blutdruck nicht imstande ist, eine nicht erkrankte Arterie zu zerreißen. Es müssen also bei der Hypertonie erst Gefäßwandschädigungen vorliegen. Solche finden sich zuerst im Gebiet der Stammganglien. Charakteristisch ist dabei die subendothelial beginnende Umwandlung, die von *Scholz* als Hyalinose bezeichnet wurde. Die Hyalinose führt zur völligen Homogenisierung der Media und zum Verlust der Elastica. Dieser Prozeß findet sich nicht nur in den Stammganglien, sondern wie *Anders* und *Eicke* gefunden haben, fast ebenso häufig in der Großhirnrinde und zwar immer bei Hypertonie. Nur in drei Fällen wurde bis jetzt allein eine Hyalinose der Rindengefäße aller Versorgungsgebiete festgestellt.

Der hyalinotische Prozeß befällt den ganzen Gefäßquerschnitt an eng umschriebenen Stellen. Wie dieses ringförmige Befallenwerden der Gefäßwand durch die Hyalinose zu erklären ist, scheint noch unklar. Toxische oder infektiöse Faktoren scheinen keine große Bedeutung zu haben. *Spatz* schenkt vielmehr den bei den Hypertonikern stets auftretenden Angiospasmen eine große Beachtung und vertritt die Ansicht, daß es an den umschriebenen Stellen der kleinen Arterien zu einem „Mediaring-Krampf" komme. Der Mediamuskelkrampf würde dann durch die ihn bedingte Ernährungsstörung zu einer örtlichen Gefäßwandschädigung führen. Die Gefäßwandschädigung bei der Hypertonie würde nach *Spatz* folgende Entstehungsfolge aufweisen: Zuerst stellen sich Angiospasmen ein, die zu örtlicher Wandschädigung führten im Sinne einer Hyalinose, damit verbunden ist der Verlust der Elastizität und dadurch wird das Gefäßlumen durch die Wirkung des Blutdrucks spindelförmig erweitert. Als letzte Folge resultiert daraus eine kleine Massenblutung, eine sogenannte Kugelblutung.

Scharf von der Hyalinose zu trennen ist die Arterio- und Arteriolosklerose der basalen Hirngefäße. Sie spielt für die intrazerebralen Gefäße kaum eine Rolle. Als wichtigster Befund ist für die Arteriosklerose die Formveränderung des Gefäßes zu nennen, die beetförmige Verdickung der Innenhaut, bedingt durch die Ablagerung fettartiger Substanzen. *Spatz* vermutet, daß die Hypertonie die wichtigste — aber nicht die einzige — Ursache darstelle für die Genese der Arteriosklerose.

In der Literatur sind einige Beobachtungen von urämischer Psychose beschrieben worden. *Lange* und *Bonhoeffer* beschrieben zwei Beobachtungen, die sie als urämische Psychosen gedeutet hatten.

Lange berichtet von einem 37jährigen Mann, der in die Spital-

pflege eingewiesen worden war mit der Angabe, daß er seit ca. 4½ Wochen nach der Nahrungsaufnahme jeweils kurzdauernde Leibschmerzen verspürte; dabei waren blitzartige Zuckungen bis in die Fingerspitzen aufgetreten, gepaart mit Todesangst. Die Familienanamnese des Patienten ergab keine wichtigen Befunde. Die persönliche Anamnese war ohne Bedeutung. Zwei Monate lang war der Patient wegen Kopfbeschwerden und Müdigkeit bettlägerig. Den letzten Weltkrieg hatte er bis zum Ende mitgemacht. Am Ende des Krieges erkrankte er in Kleinasien an einer Malaria. Seit dieser Krankheit gelegentliche Schüttelfröste, doch ohne Arbeitsunterbrechung. Während der Spitalpflege nahmen die Kopfschmerzen täglich zu und eine mangelnde Konzentrationsfähigkeit und Mattigkeit. Der Mann hatte das Gefühl des Gedankenentzuges. Er glaubte, daß er hypnotisiert werde, doch blieb er orientiert, geordnet. Auffassungs-, Merk- und Gedächtnisstörungen lagen nicht vor. Der Mann mußte sich jedoch immer sehr lange besinnen, bis er eine Antwort erteilte. Die Sprache war langsam und die Beschreibungen waren umständlich. Während des Spitalaufenthaltes lag der Patient meist im Bett. Bei geringsten Anstrengungen kam es zu Schweißausbruch und plötzlicher Blässe der Haut. Trotz dem Fehlen jeder grob anatomischen Erkrankung bestand der Eindruck einer organischen Störung. Drei Wochen nach der Einlieferung in die Klinik kam es zu einer erneuten Verschlechterung. Zahlreiche paranoide Ideen quälten den Patienten. Er behauptete, daß ein Brief von fremder Hand geöffnet worden sei, und daß es keinen Zwecke mehr habe, den Brief zu lesen, da schon alles „herausgelesen" sei. Er machte Angaben über ein Komplott, das sich gegen ihn richte, und erzählte über die erduldeten Schikanen. Er vermutete, man wolle ihn umbringen oder gar vergiften. Der Mann war diskussionsunfähig geworden. Eine starke Gereiztheit, Gespanntheit und Schlaflosigkeit trat auf. Die Merk- und Orientierungsstörungen wurden immer deutlicher. Der Patient begann Reden mit schwülstigen Ausdrücken zu halten. Neben diesen psychischen Symptomen konnte man bei dem Mann ab und zu eine leichte Gedunsenheit des Gesichtes wahrnehmen.

Die Laboratoriumsuntersuchungen der Klinik ergaben: Urinbefund war normal. Liquor- und Serum Wassermannsche Reaktion waren negativ. Der Reststickstoff auf 62 mg% erhöht. Später trat eine leichte Störung des Salz- und Wasserstoffwechsel auf. Blutdruck = 125/75. Da keine pathologisch-anatomischen Untersuchungen vorliegen, scheint uns dieser Fall nicht absolut beweisend.

Bonhoeffer beobachtete einen 54jährigen Mann und erwähnt folgendes von ihm: Der Patient glaubte, er sei auf Reisen, bei

Bekannten, spiele Schach und unterhalte sich mit Frauenspersonen. Er war desorientiert, machte beständig Fratzen, sprach unausgesetzt, aber seine Aussprache war verwaschen und kaum verständlich. Weil er behauptete, er werde vergiftet, nahm er keine Nahrung mehr zu sich. Er wollte aus der Klinik entlassen werden, weil er den Spitalaufenthalt als eine Freiheitsberaubung ansah. Er drohte, sich an die Behörden zu wenden, um von ihnen Hilfe zu erhalten. Seine ängstliche Erregung wurde immer schwerer, er drängte aus dem Zimmer, zerschlug Gläser und Scheiben, befand sich in fortdauernder Unruhe. Plötzlich erschien der Patient wieder geordnet, alles war nur ein „böser Traum". Exitus letalis erfolgte nach einem Jahr.

Kleist untersuchte zwei kranke Personen. Bei der ersten Beobachtung handelte es sich um eine 24jährige Frau, die während der Schwangerschaft an Nierenentzündung erkrankt war. 5 Jahre nach der Erkrankung waren bei ihr zum erstenmal Krämpfe aufgetreten, die einige Wochen gedauert hatten.

Seit dieser Zeit war die Frau in ihrem psychischen Verhalten verändert. Die Frau wurde unzuverlässiger, reizbar und unbeherrscht. Dazu gesellte sich eine auffallende Vergeßlichkeit. 9 Jahre seit den ersten Krampfanfällen waren vergangen, als nun wieder die Frau unter solchen zu leiden hatte. Die Krampfanfälle traten namentlich zur Zeit der Menses auf. Die Merkfähigkeit und Urteilskraft nahmen beständig ab, so daß sie in die psychiatrische Anstalt eingewiesen werden mußte.

Bei der zweiten Beobachtung von *Kleist* handelte es sich um einen Mann, bei dem eine chronisch hypertonische Nephritis festgestellt worden war. Der Mann war traurig bis zum Weinen. Aerztliche Maßnahmen verursachten ängstliche Erregungszustände. Vergiftungsideen waren auch hier vorhanden. Er flehte die Aerzte um Hilfe an, um ihn vor seiner Frau zu retten, die ihn ermorden wolle. Der Tod trat im Koma ein. Die Autopsie ergab, daß die Nieren klein waren, die Oberfläche gehöckert, Rinde und Mark verschmälert. Die Dura war gespannt, zahlreiche Blutungen in der weißen Substanz des Großhirns, desgleichen in der Pons und in der Medulla oblongata.

Eine 27jährige Patientin konnte *Raymond* beobachten, die im Koma gestorben war. Die psychischen Symptome waren sehr ausgeprägt. Die Frau war beständig in sehr starker Erregung. Sie glaubte, sie müsse sich fortwährend vor Leuten, die sie peinigen wollten, verteidigen. Die Frau schrie, schlug um sich, um die vermeintlichen Feinde zu verfolgen; die Unruhe wurde dermaßen heftig, daß man die Kranke im Bett fesseln mußte. Die Sektion bei dieser Frau ergab schwerste Veränderungen beider Nieren. Es be-

stand beidseits eine interstitielle Nephritis. Die Gehirnhäute waren blutreich, das Gehirn leicht ödematös gequollen.

Vergleicht man die Fälle in der Literatur mit der eigenen Beobachtung, so findet man viel Gemeinsames, besonders was die psychischen Symptome betrifft.

Ueberall tauchen, wie *Kraepelin* erwähnt, als Vorläufer der Urämie die typischen Symptome auf wie Kopfschmerzen, Erbrechen, Mattigkeit, Arbeitsunlust, Angstgefühle, gedrückte Stimmung, Teilnahmslosigkeit, schlechter Schlaf, unruhige lebhafte Träume. Beim allmählichen Fortschreiten des Krankheitsprozesses werden die psychischen Symptome charakteristischer. Benommenheitszustände, Verwirrtheit, Verkennung der Umgebung kommen bei jedem Fall vor. Die Delirien weisen geringe abweichende Färbungen auf, je nach der individuellen Anlage des betreffenden Kranken. Doch sind immer Vergiftungsideen, Todesgedanken bei den Kranken festzustellen, oder Aeußerungen, daß sie hingerichtet oder kastriert werden. Die Stimmung ist meist heiter oder ängstlich erregt, seltener apathisch oder mürrisch. Oft sind ziellose Unruhe mit lautem Schreien und Abwehrhandlungen und verworrene sprachliche Aeußerungen zu konstatieren.

Die zur Diskussion stehende Frage, ob ohne den Manöverierunfall der Krankheitsverlauf bei H. sich ebenso entwickelt hätte oder ob infolge der Commotio cerebri die Krankheit beschleunigt, gesteigert oder gar ausgelöst worden ist, kann nicht bestimmt entschieden werden.

Nach *Finkelnburg* sind sämtliche in der Unfallliteratur angeführten kasuistischen Mitteilungen über Arteriosklerose und Unfall nicht beweisend. Die Beweise sind noch nicht stichhaltig genug, um mit Sicherheit behaupten zu dürfen, daß nach Trauma des Schädels mit oder ohne Knochenverletzung infolge von Erschütterungen bei vorher gesunden Gefäßen eine örtliche oder allgemeine frühzeitige Arteriosklerose der Gehirngefäße sich entwickeln könne.

Eine andere Frage ist die, ob eine latente Gehirnsklerose durch Commotio cerebri eine Verschlimmerung erfährt. Eine Verschlimmerungsmöglichkeit muß ohne weiteres zugegeben werden, namentlich dann, wenn es sich um ältere Leute jenseits des 50. Jahres handelt, mit bereits nachweisbaren verhärteten Gefäßen. Bei diesen werden im Anschluß an ein Schädeltrauma die Erscheinungen von Gehirnarteriosklerose ziemlich rasch auftreten. Die zur Zeit des Unfalles schon vorhandene Hirnarteriosklerose ist bis dahin symptomlos verlaufen, ohne nennenswerten Einfluß auf die Arbeitsfähigkeit. Nach dem Trauma aber treten die subjektiven und objektiven Erscheinungen — Schwindel, Kopfschmerzen, Gedächt-

nisschwäche, Veränderung der Psyche — in schneller Folge zutage und gelangen nicht wieder zur Rückbildung.

Wohl ist es aber auch verständlich, daß es in den meisten Fällen recht schwierig oder gar unmöglich sein wird, zu entscheiden, wie lange ein solches latent arteriosklerotisches Gehirn ohne Unfall den Anforderungen des täglichen Lebens noch hätte nachkommen können. Die Wahrscheinlichkeit eines ursächlichen Zusammenhanges zwischen Arteriosklerose und Trauma darf nur dann zugegeben werden, wenn einwandfrei bewiesen ist, daß der Unfallkranke vor dem Unfall und bei den ersten Untersuchungen nach dem Unfall keine Zeichen von Arteriosklerose geboten hat. Der Unfallkranke muß voll arbeitsfähig gewesen sein. Und vor allem sind genaue und mehrfach wiederholte Blutdruckmessungen maßgebend. Es müssen ferner auch anderweitige Erkrankungen ausgeschaltet sein, die ätiologisch für Arteriosklerose in Betracht kommen wie Alkoholismus, Lues, chronische Nephritis, Diabetes mellitus. Zur Zeit des Unfalles darf der Kranke nicht in einem höheren Alter stehen, in dem Arteriosklerose entwicklung als eine natürliche Erscheinung zu betrachten ist.

Im übrigen ist es recht schwer zu verstehen, wie eine Körperverletzung eine Verhärtung der Gefäße veranlassen soll. *Gelpke* meint, daß heftige Erschütterungen des ganzen Körpers, namentlich des Gehirns, molekulare Lockerungen in den besonders empfindlichen Hirngefäßen hervorrufen, eine Ansicht, die jedoch mit der neueren Forschung der Arteriosklerose nicht in Uebereinstimmung gebracht werden kann.

Der mehrstündige langandauernde, organische Verwirrungszustand, den H. nach dem Manöverierunfall aufwies, wäre typisch für eine Contusio cerebri. Da aber das Sektionsergebnis keine traumatische Hirnveränderung nachweisen konnte und das klinische Bild gegen eine Commotio sprach, muß dieser deliröse Zustand mit einer andern Erkrankung in Beziehung gebracht werden. Dasselbe gilt sowohl für das organisch-neurasthenische Syndrom, das schon bei der ersten psychiatrischen Untersuchung nachgewiesen wurde, als auch für die merkwürdigen psychischen Ausnahmezustände, die H. sowohl in der chirurgischen und psychiatrischen Klinik, als auch beim Kreisarzt aufgewiesen hatte.

Die Nierenerkrankung von H. ist nicht nur bewiesen durch den Sektionsbefund, sondern auch schon während des Lebens durch die mehrmals nachgewiesenen Blutdruckerhöhungen und die oben erwähnten Laboratoriumsergebnisse. Die psychischen und körperlichen Störungen sind typisch für Urämie und für sklerotische oder hyalinotische Veränderungen der Gehirngefäße. H. ist zuerst an einer Arteriolo- und Arteriosklerose der Nieren erkrankt,

aber nicht erst seit dem Unfall, obwohl die Krankheit bis zu diesem Zeitpunkt keine nennenswerten Störungen verursacht hatte. Immerhin muß betont werden, daß H. schon vor dem Unfall von seinen verschiedenen außerberuflichen Tätigkeiten sich zurückzog, weil er sich angeblich schon ziemlich „alt" fühlte.

Der in Intervallen progrediente Verlauf der Krankheit bei H. weist auf eine urämisch-arteriosklerotische Psychose hin und kann nicht mit demjenigen einer in der Regel allmählich schwächer werdenden traumatischen Psychose in Uebereinstimmung gebracht werden. Die pathologisch-anatomische Untersuchung des Zentral-Nervensystems hat ergeben, daß Reaktionen an den Gefäßen vorhanden sind, die auf Gefäßschädigungen hinweisen, wie sie bei der Urämie und der Hypertonie in Erscheinung treten.

Klinisch und pathologisch-anatomisch kann man also aussagen, daß das Gehirn bei H. schon vor dem Trauma geschädigt gewesen ist. Die Frage, ob die traumatische Einwirkung das Gehirn derartig angegriffen habe, daß der urämische Prozeß zum Ausbruch kam, ist etwas schwieriger zu beurteilen.

Wir können aussagen, daß ohne die prätraumatische Läsion H. von seiner Commotio in der gewöhnlichen Zeitdauer von 1—3 Monaten genesen und wieder vollständig arbeitsfähig geworden wäre. Es steht nun hier die Frage zur Diskussion: hat der Unfall im Bereich des Zentralorganes den schon vorhandenen Erkrankungsprozeß an den Gefäßen noch irgendwie gesteigert oder vielleicht in ein akutes Stadium gebracht.

Um diese Frage zu beantworten, kann man einmal auf den in der vorliegenden Arbeit genau besprochenen Befund der klinischen Untersuchung eingehen. Aus pathologisch-anatomischen Untersuchungen des Gehirnes bei Commotio cerebri, hauptsächlich auch aus neueren Ergebnissen von Tierexperimenten (*Scholz* und *Scheidegger*), sind Gefäßreaktionen bekannt. Es kommt zu ausgesprochenen Zirkulationsstörungen bei der traumatischen Einwirkung. Wird durch histologische Präparate die Durchblutung des Gehirnes, wie sie in den gröberen und feineren Gefäßen vorliegt, zur Darstellung gebracht, so kann man zeigen, wie nach einer Commotio ausgesprochene Störungen in der Hirndurchblutung vorliegen. — Derartige Reaktionen sind auch in dem vorliegenden Fall vorhanden. Die Beurteilung ist allerdings dadurch noch erschwert, daß H. während seiner Krankheit ein zweites Trauma erlitten hat. Wichtig ist jedoch, darauf hinzuweisen, daß diese traumatischen Schädigungen, welche die oben erwähnten Zirkulationsstörungen hervorrufen, bei einem gesunden Individuum nach wenigen Tagen wieder abklingen. In dem vorliegenden Fall sind sie aber über längere Zeit noch vorhanden gewesen.

Man kann sich das nur so erklären, daß das hyalin erkrankte Gefäß von der traumatischen Schädigung sich nicht in der sonst üblichen Zeit erholen konnte, so daß diese starken Zirkulationsstörungen und Durchblutungsänderungen der Kapillaren andauerten.

Zusammenfassung

Bei einem 51 Jahre alten Mann entwickelt sich nach einem Schädeltrauma ein Verwirrungszustand mit starker Erregung. Im Anschluß an diesen Unfall klagte der Mann dauernd über Kopfschmerzen. Es fand sich ein stuporöser Zustand mit starker Vergeßlichkeit. Kurz vor dem Tode zeigte sich ein psychorganisches Zustandsbild mit Bewußtseinstrübungen, örtlicher Desorientiertheit, Sprachstörungen und Verkennung. Zeitweise traten wiederum plötzlich Erregungszustände ein. In einem komatösen Zustand kam es zum letalen Ausgang. Die Laboratoriumsuntersuchungen wiesen auf eine Niereninsuffizienz hin. Bei der pathologisch-anatomischen Untersuchung waren keine Zeichen einer traumatischen Hirnveränderung festzustellen. Es fanden sich an den Gehirngefäßen Hyalinisierungen mit Blutaustritten und Ganglienzellveränderungen. Die Nieren ließen vaskuläre Sklerosen erkennen, die zu den Zeichen der Urämie geführt haben, bei Nierenschrumpfung.

Es wird auf die Frage der urämisch bedingten Psychose eingegangen. Ebenfalls wird die Differentialdiagnose einer traumatisch bedingten und einer urämisch ausgelösten Hirnveränderung besprochen.

Anders und *Eicke:* Ueber Veränderungen an Gehirngefäßen bei Hypertonie. Z. Neur. **94**, (1939). — *Bleuler, E.:* Lehrbuch der Psychiatrie. 6. Aufl. — *Bonhoeffer:* Die exogenen Reaktionstypen. Arch. Psychiatr. **58** (1917); Psychosen im Gefolge akuter Infektionen. Handbuch d. Psychiatr. 1912. — *Ewald:* Psychosen bei akuten Infektionen und bei Erkrankung innerer Organe. Handbuch der Geisteskrankheiten. Ergänzungsband 1939, I. Teil. — *Finkelnburg:* Unfallbegutachtung der inneren und Nerven-Krankheiten. — *Fleck, U.:* Symptomatische Psychosen. Fschr. Neur. **14** (1942). — *Frey, W.:* Arteriosklerose. Z. Neur. **94** (1939). — *Gelpke* und *Schlatter:* Unfallkunde. 2. Aufl. — *Kräpelin:* Psychosen bei Urämie. Psychiatr. **2** (1910). — *Lange:* Ein Fall von Urämie. Zbl. Neur. **51** (1929). — *Meyer:* Beitrag zur Kenntnis der akut entstandenen Psychose. Arch. Psychiatr. **32**; Ueber Autointoxikationspsychosen. Arch. Psychiatr. **2**. — *Monakow:* Urämie und Plexus. Schweiz. Arch. Neur. **7**. — *Riebeling:* Psychosen bei Niereninsuffizienz mit Bemerkungen über das Verhalten des Liquors bei diesen Zuständen. Mschr. Psychiatr. **83** (1932). — *Roggenbau:* Behandlung einer urämischen Psychose. Zbl. Neur. **60** (1930). — *Schroeder:* Anatomische Befunde bei akuten Psychosen. Allg. Z. Psychiatr. **66**; Intoxikationspsychosen. Handbuch d. Psychiatr. 1912. — *Seelert:* Pathogenese von Psychosen. — *Scheidegger, S.:* Ueber Veränderungen des Zentralnervensystems bei traumatischer Schädigung. Schweiz. med.

Wschr. **69**, 731 (1939). — *Scholz, W.:* Verh. Ges. dtsch. Neurologen u. Psychiater. Wiesbaden 1939. — *Sioll:* Beiträge zur Histopathologie der sympt. Psychosen. Arch. Psychiatr. **100** (1931). — *Spatz, H.:* Pathologische Anatomie der Kreislaufstörungen des Gehirns. Z. Neur. **94** (1939). — *Specht:* Zur Frage der exogenen Schädigungstypen. Z. Neur. **19** (1913). — *Spielmeyer:* Histopathologie des Zentralnervensystems; Kreislaufstörungen und Psychose. Allg. Z. Psychiatr. **93** (1930). — *Thiele:* Kreislauf und Psychose. Allg. Z. Psychiatr. **92** (1930). — *Volhard:* Handbuch der inneren Medizin, VI. — *Weimann:* Intoxikationen, Handbuch der Geisteskrankheiten XI, spez. Teil 7. — *Westphal, K.:* Zum klinischen Aufbau der exogenen Psychosen. Z. Neur. **1939**.